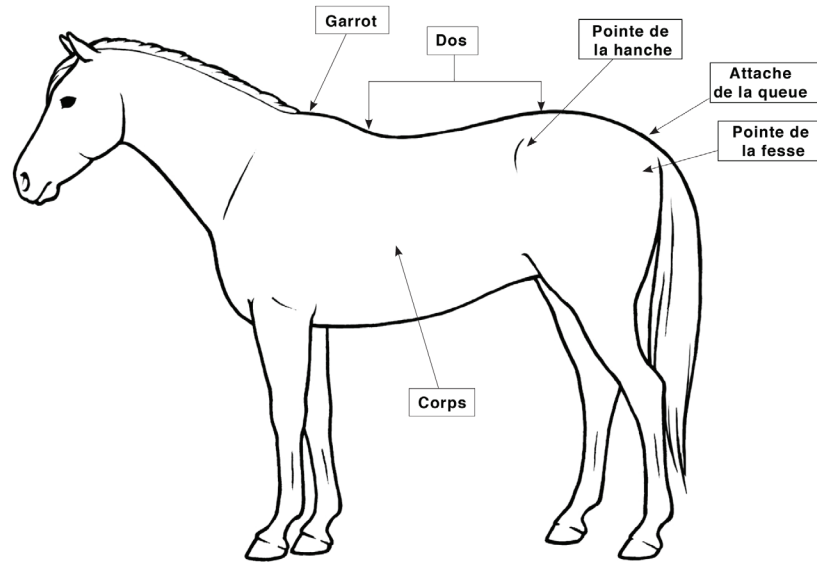




Évaluation de l'état corporel des chevaux et des poneys

ILLUSTRATION ANNOTÉE D'UN CHEVAL ¹



IEC 1

ENSEMBLE DE L'ORGANISME

- Piètre condition
- Extrêmement émacié
- Aucun gras au toucher

ENCOLURE

- La structure osseuse de l'encolure est visible

GARROT

- La structure osseuse du garrot est facilement visible

DOS

- Les apophyses épineuses sont saillantes

ATTACHE DE LA QUEUE

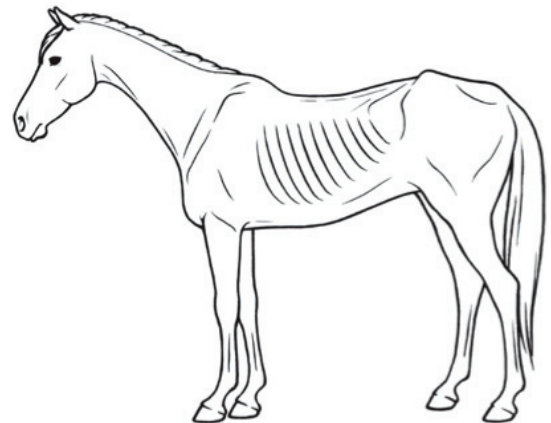
- L'attache de la queue, la pointe de la fesse et la pointe de la hanche sont proéminentes

CÔTES

- Saillantes

ÉPAULE

- La structure osseuse de l'épaule est facilement apparente



¹ Source: What's the Score? Body Condition Scoring for Livestock CD-ROM CD 400/40-1_avec la permission du ministère Alberta Agriculture and Rural Development. www.agriculture.alberta.ca Des copies du disque compact peuvent être commandées en ligne à: [www1.agric.gov.ab.ca/\\$department/deptdocs.nsf/all/agdex9622](http://www1.agric.gov.ab.ca/$department/deptdocs.nsf/all/agdex9622)



Évaluation de l'état corporel des chevaux et des poneys (suite)

IEC 2

ENSEMBLE DE L'ORGANISME

- Très maigre
- Émacié

ENCOLURE

- Les os sont faiblement apparents

GARROT

- La structure osseuse du garrot est faiblement apparente

DOS

- Les apophyses épineuses sont saillantes
- Une légère couche de graisse recouvre la base des apophyses épi
- Les apophyses transverses des vertèbres lombaires sont arrondies

ATTACHE DE LA QUEUE

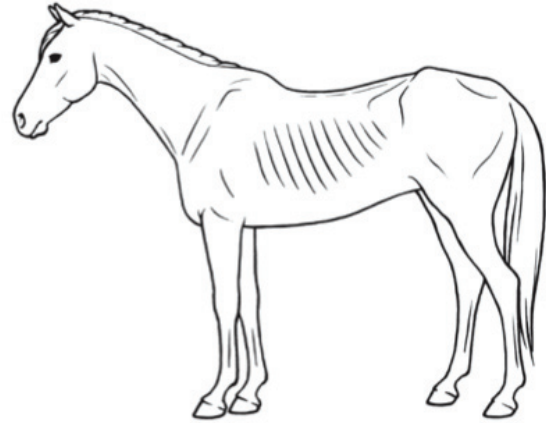
- Proéminente

CÔTES

- Saillantes

ÉPAULE

- Faiblement apparente



IEC 3

ENSEMBLE DE L'ORGANISME

- Maigre

ENCOLURE

- Accentuée

GARROT

- Accentué

DOS

- Accumulation de gras jusqu'au milieu des apophyses épineuses, mais elles restent facilement discernables
- Impossibilité de sentir les apophyses transverses

ATTACHE DE LA QUEUE

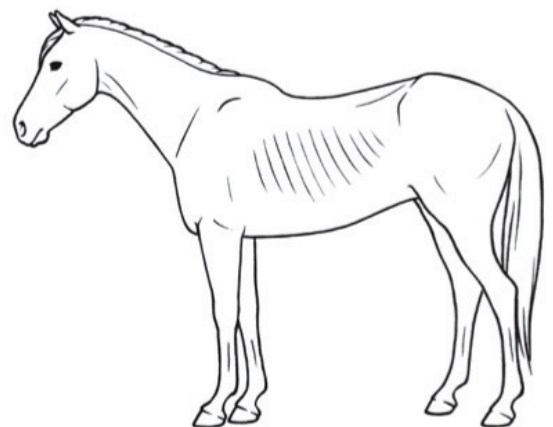
- Proéminente, mais impossible d'identifier visuellement chaque vertèbre
- La pointe de la hanche est arrondie, mais facilement visible
- La pointe de la fesse n'est pas apparente

CÔTES

- Petite couche de gras
- Côtes discernables

ÉPAULE

- Accentuée





Évaluation de l'état corporel des chevaux et des poneys (suite)

IEC 4

ENSEMBLE DE L'ORGANISME

- Moyennement maigre

ENCOLURE

- La maigreur de l'encolure n'est pas évidente

GARROT

- La maigreur du garrot n'est pas évidente

DOS

- Légère crête le long du dos

ATTACHE DE LA QUEUE

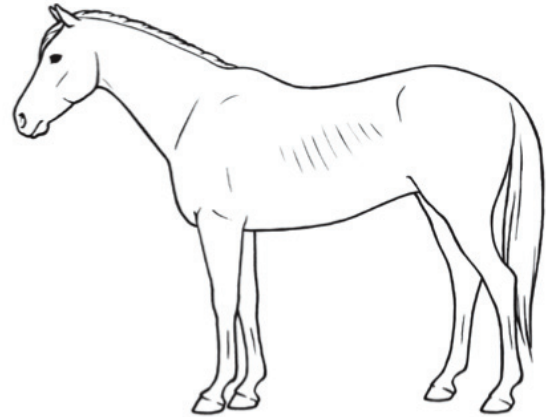
- La proéminence de l'attache de la queue dépend de la conformation
- Gras palpable
- La pointe de la hanche n'est pas apparente

CÔTES

- Le contour des côtes est facilement visible

ÉPAULE

- La maigreur de l'épaule n'est pas évidente



IEC 5

ENSEMBLE DE L'ORGANISME

- Condition moyenne

ENCOLURE

- L'encolure se fond en douceur avec le corps

GARROT

- Le garrot semble arrondi sur les apophyses épineuses

DOS

- Dos droit (plat)

ATTACHE DE LA QUEUE

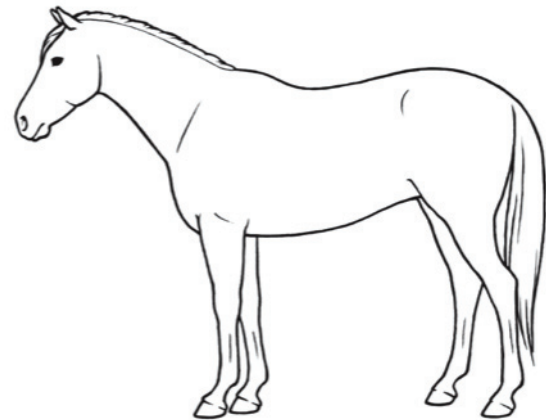
- Le gras entourant l'attache de la queue commence à être spongieux au toucher

CÔTES

- Chacune des côtes ne peut pas être distinguée visuellement, mais elle est facile à sentir au toucher

ÉPAULE

- L'épaule se fond en douceur avec le corps





Évaluation de l'état corporel des chevaux et des poneys (suite)

IEC 6

ENSEMBLE DE L'ORGANISME

- Condition moyenne à charnue

ENCOLURE

- Il commence à y avoir des dépôts de graisse

GARROT

- Il commence à y avoir des dépôts de graisse

DOS

- Peut avoir une légère dépression le long du dos

ATTACHE DE LA QUEUE

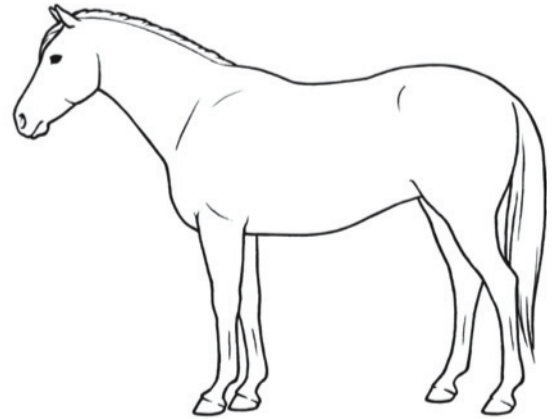
- Le gras entourant l'attache de la queue est moelleux au toucher

CÔTES

- Le gras entourant les côtes est spongieux au toucher

ÉPAULE

- Il commence à y avoir des dépôts de graisse
- La pointe de l'épaule n'est pas discernable



IEC 7

ENSEMBLE DE L'ORGANISME

- En chair

ENCOLURE

- Dépôts de graisse le long de l'encolure

GARROT

- Dépôts de graisse le long du garrot

DOS

- Peut avoir une dépression le long du dos, derrière l'épaule

ATTACHE DE LA QUEUE

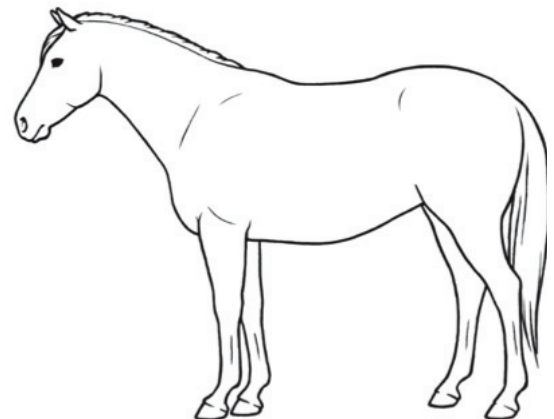
- Le gras entourant l'attache de la queue est moelleux

CÔTES

- Chacune des côtes peut être sentie au toucher
- Le gras qui remplit l'espace entre les côtes est évident

ÉPAULE

- Dépôts de graisse derrière l'épaule





Évaluation de l'état corporel des chevaux et des poneys (suite)

IEC 8

ENSEMBLE DE L'ORGANISME

- Gras
- Dépôts de graisse à l'intérieur des fesses

ENCOLURE

- L'épaississement de l'encolure est visible

GARROT

- Les régions situées le long du garrot sont remplies de gras

DOS

- Dépression le long du dos

ATTACHE DE LA QUEUE

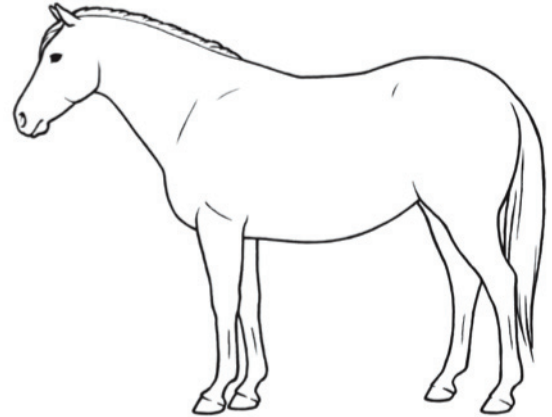
- Le gras autour de l'attache de la queue est très moelleux

CÔTES

- Chacune des côtes est difficile à sentir au toucher

ÉPAULE

- La région située derrière l'épaule est pleine, au même niveau que le corps



IEC 9

ENSEMBLE DE L'ORGANISME

- Extrêmement gras
- Le dépôt de graisse à l'intérieur des fesses peut toucher l'autre côté
- Les flancs sont pleins

ENCOLURE

- Le gras le long de l'encolure est protubérant

GARROT

- Le gras le long du garrot est protubérant

DOS

- Dépression évidente le long du dos

ATTACHE DE LA QUEUE

- Le gras autour de l'attache de la queue est protubérant

CÔTES

- Des îlots de graisse apparaissent sur les côtes

ÉPAULE

- Le gras derrière l'épaule est protubérant

